

Biopulpotomija – vitalna amputacija

- Stalni zubi sa nezavršenim rastom korena
- Ekspozirana pulpa usled karijesa, traume ili jatrogene procedure
- Pulpa bez znakova ireverzibilnog zapaljenja ili nekroze
- Medikamenti izbora: Ca(OH)_2 ili kalcijum-silikatni cementi (MTA, Biodentin)

Parcijalna pulpotomija

Postupak uklanjanja DELA koronarne pulpe i aplikacija medikamenta na preostali vitalni deo pulpe

Kompletna pulpotomija

Postupak uklanjanja KOMPLETNE koronarne pulpe do ulaza u kanal(e) korena i aplikacija medikamenta na preostali vitalni deo pulpe

Biopulpotomija

Kliničke preporuke:

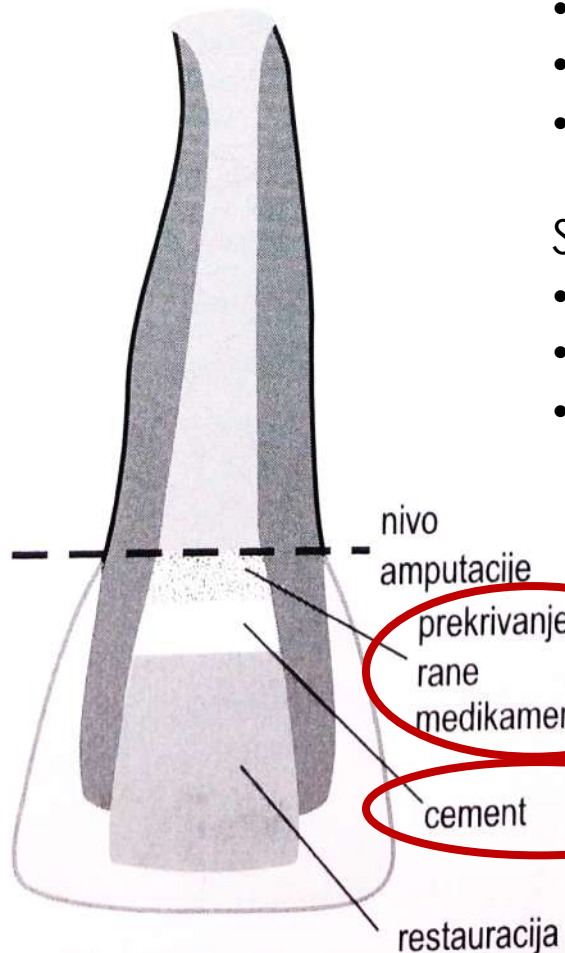
Hemostazu uspostaviti pomoću NaOCl ili hlorheksidina (AAPD*)

Situacija 1

- MTA pokriti vlažnom kuglicom vate radi optimalnog vezivanja + P.I.
- Posle nekoliko dana otvoriti, proveriti kvalitet MTA
- Aplikovati GJC, adheziv i Co.I.

Situacija 2

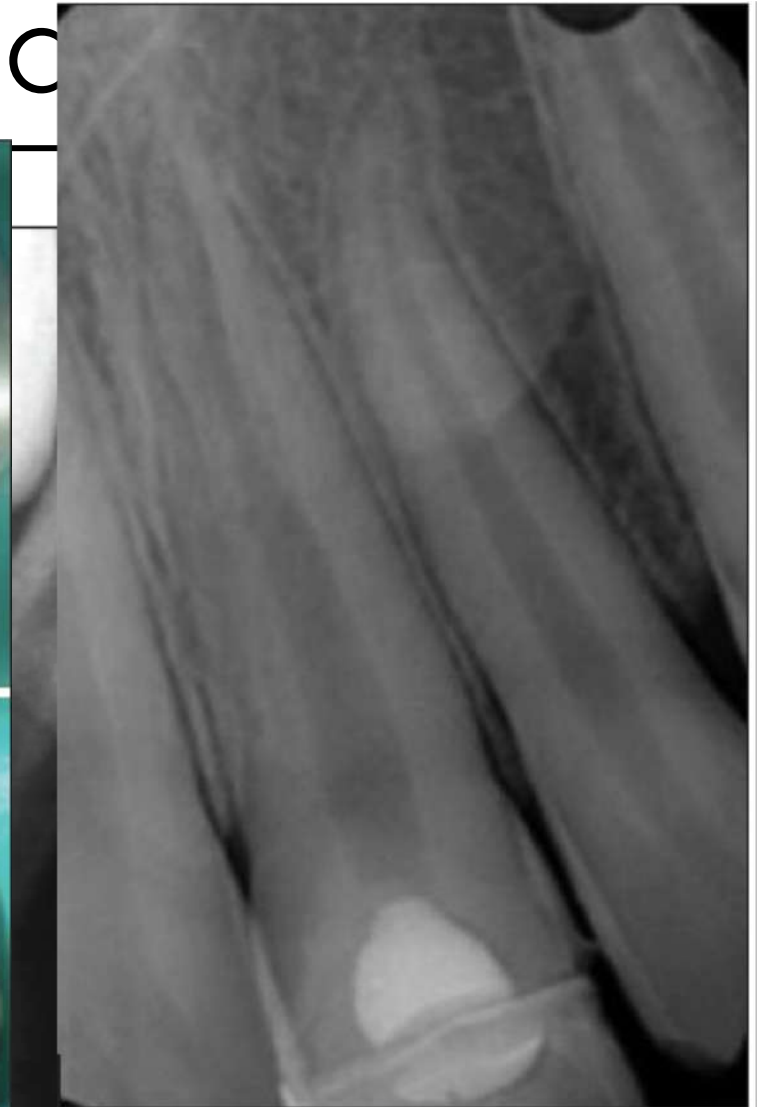
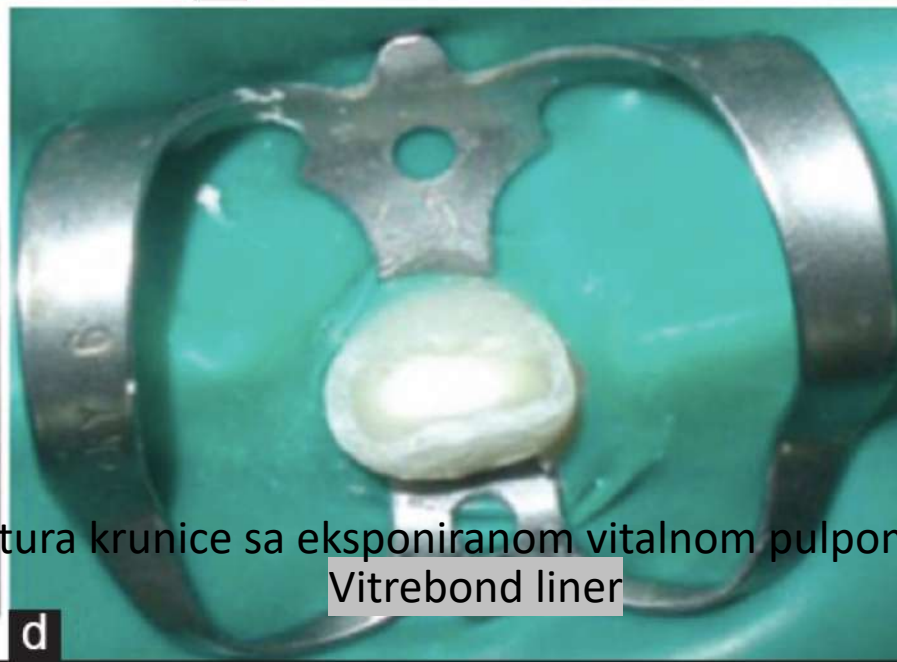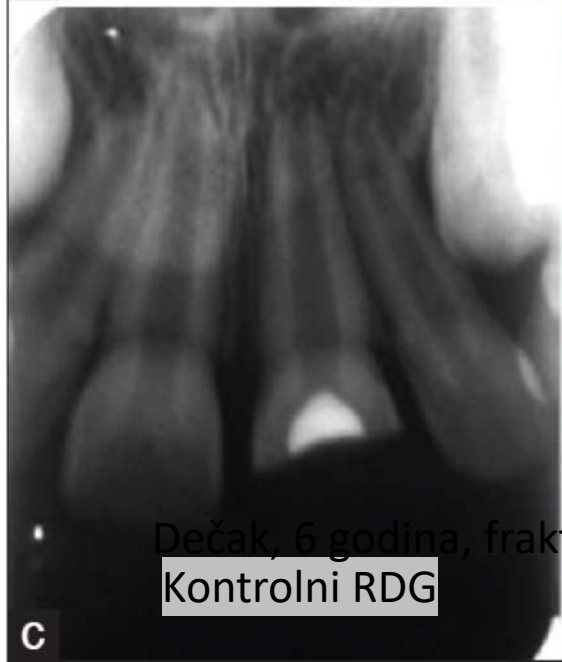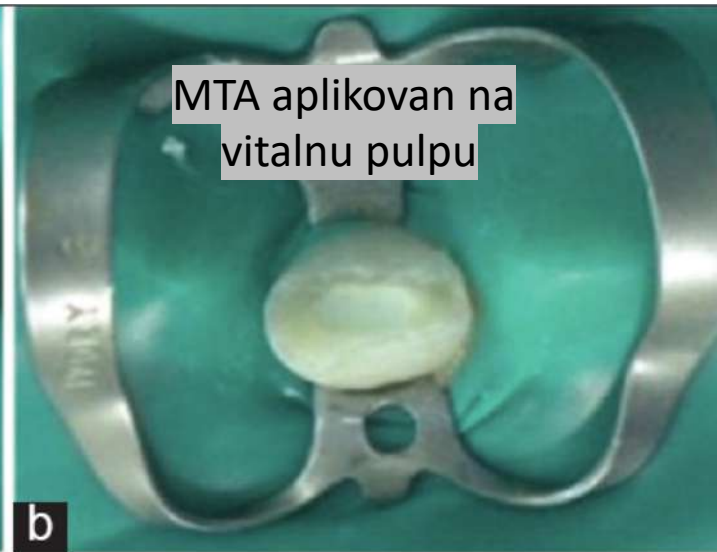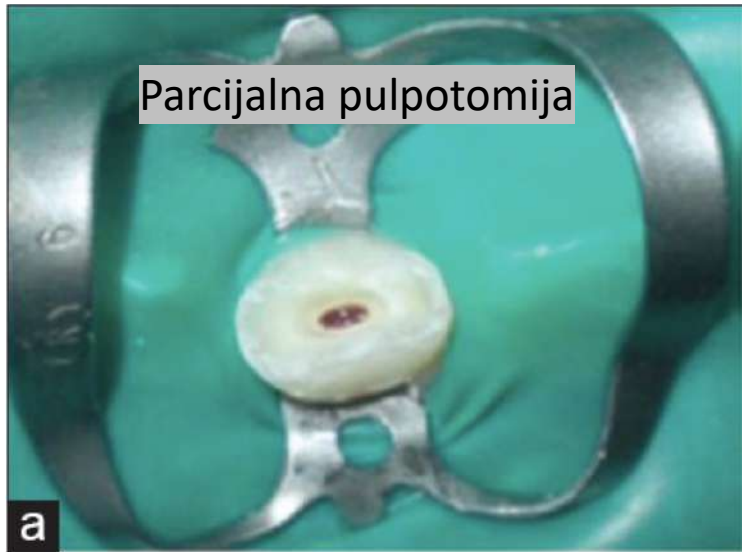
- Aplikovati Biodentin na pulpnu ranu i ceo kavitet (kao P.I.)
- U sledećoj poseti ostaviti Biodentin samo kao medikamentni zavoj
- Aplikovati GJC, adheziv i Co.I.



Minimum 1,5 mm debljina MTA, Biodentina ili $\text{Ca}(\text{OH})_2$

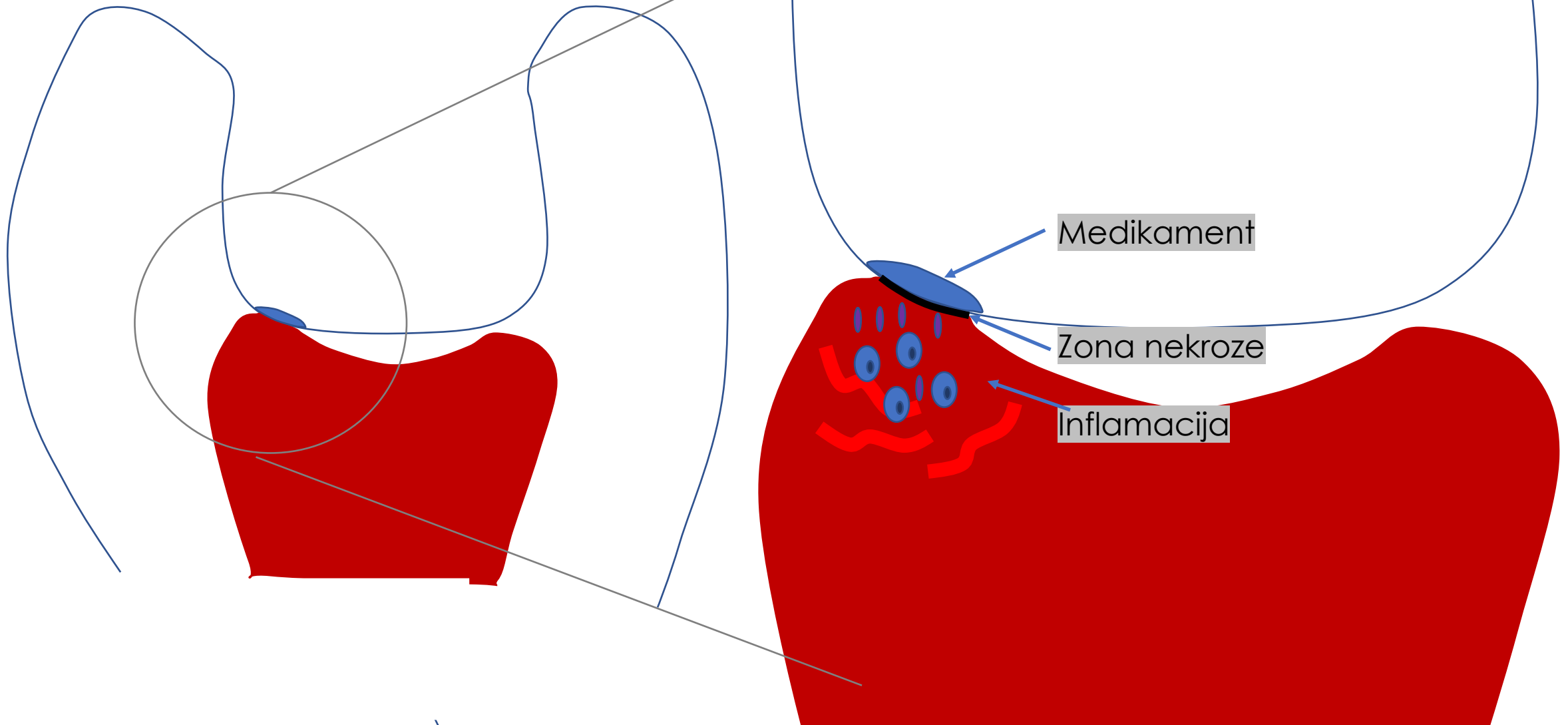
Svetlosno-polimerizujući smolom-modifikovani GJC (npr. Fuji II LC, Vitrebond)

Biopulpotomija - parcijalna

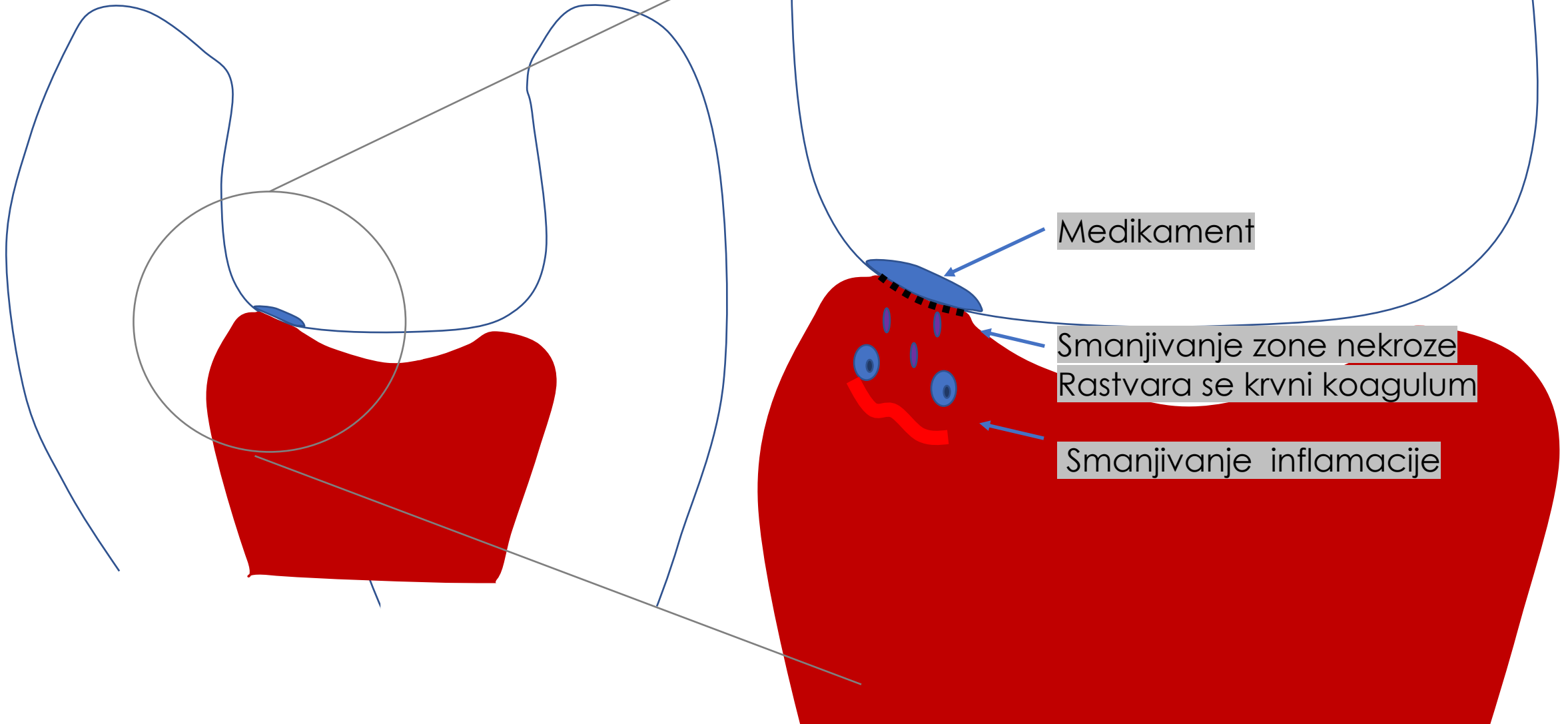


Dečak, 6 godina, fraktura krunice sa eksponiranom vitalnom pulpom

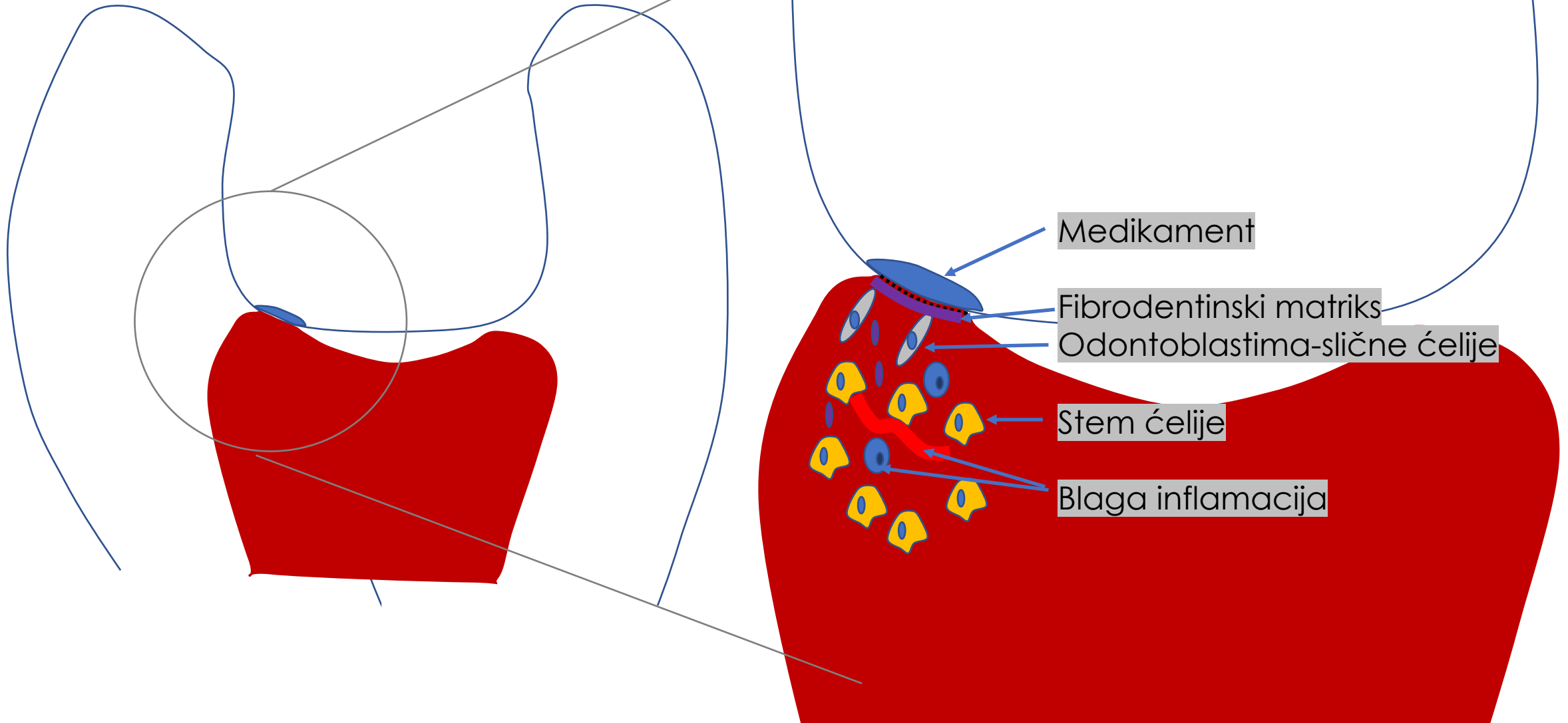
Zarastanje pulpne rane – prvih 24 h



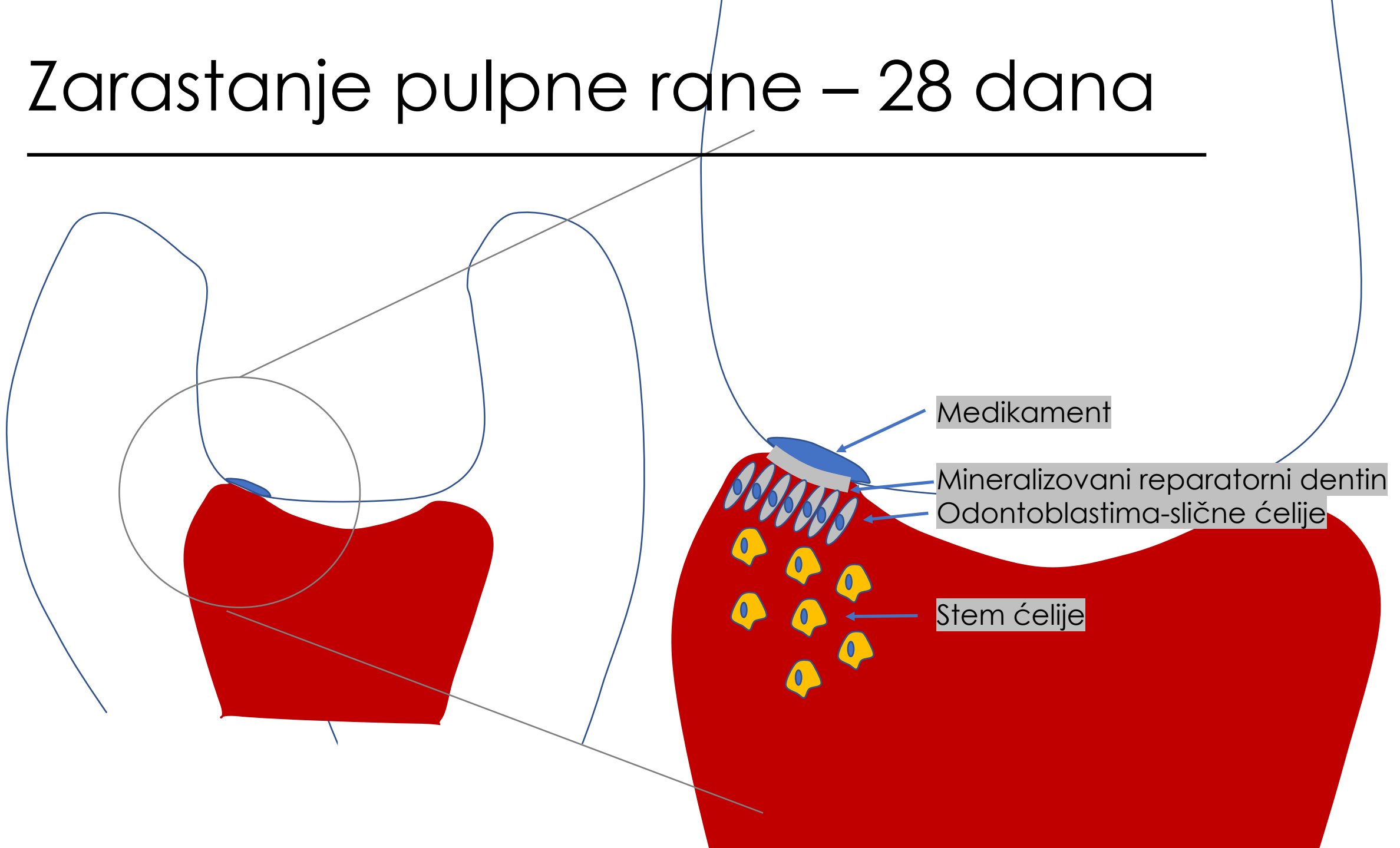
Zarastanje pulpne rane – prvih 7 dana



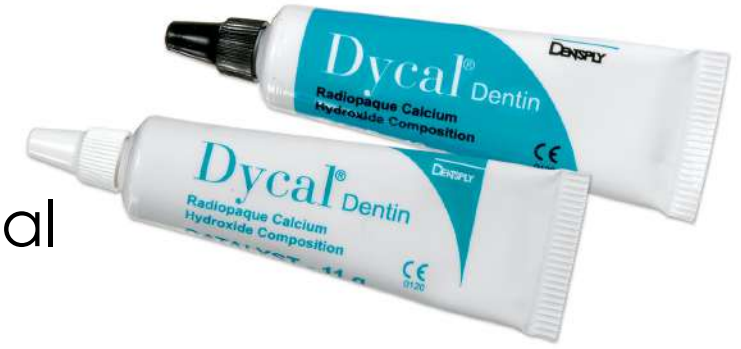Zarastanje pulpne rane – 7- 14 dana



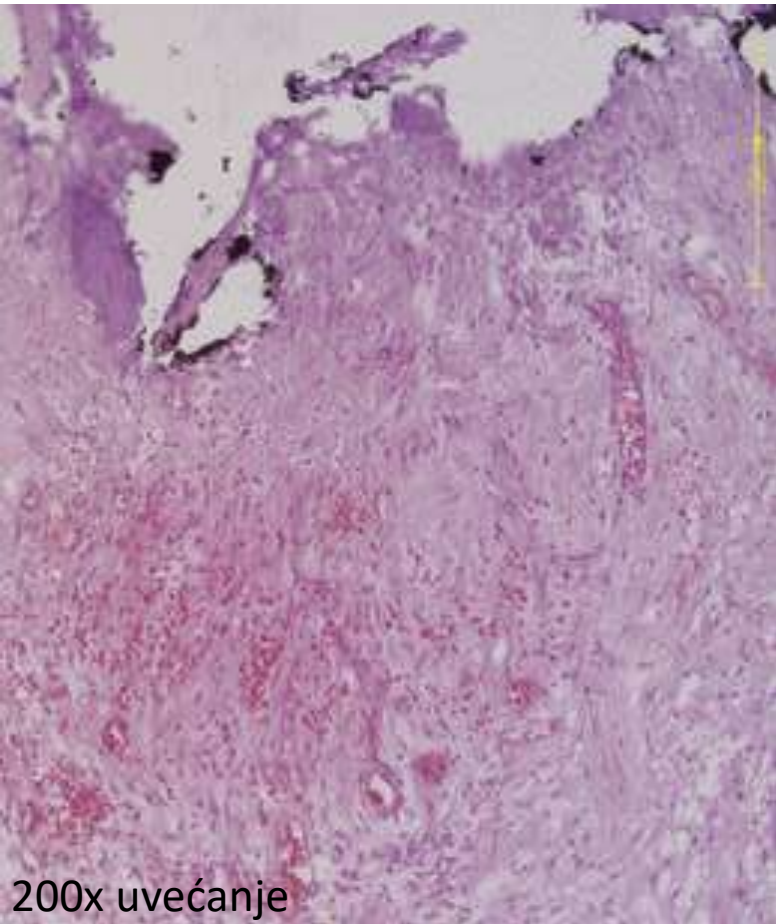
Zarastanje pulpne rane – 28 dana



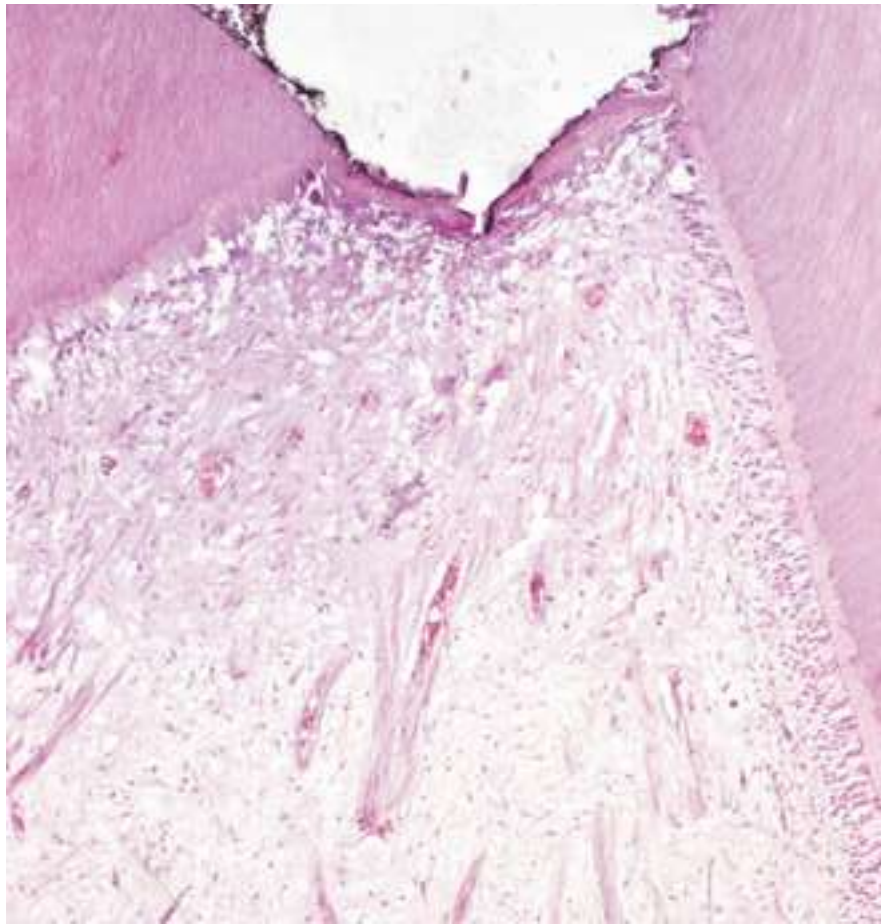
Zarastanje pulpne rane posle aplikacije $\text{Ca}(\text{OH})_2$ – Dycal



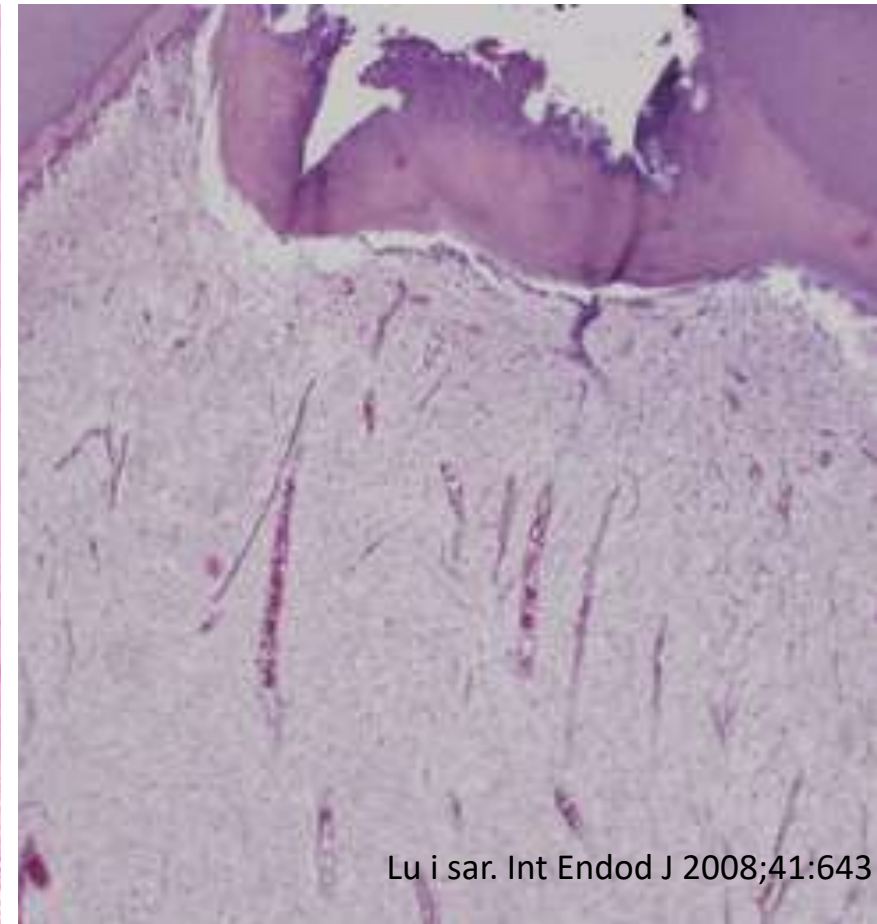
7 dana



30 dana



90 dana



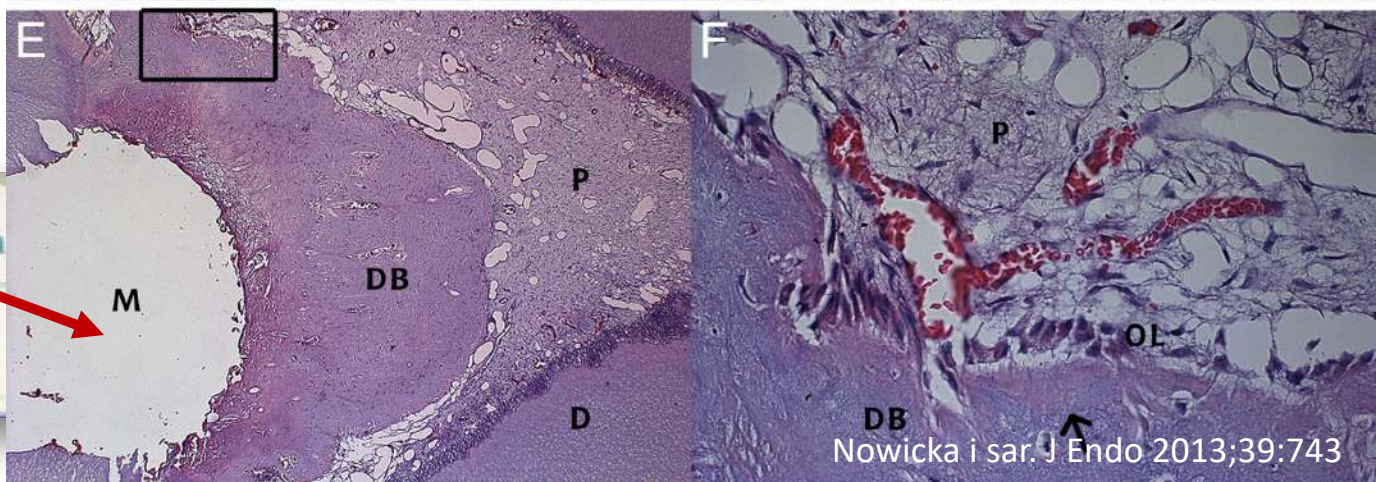
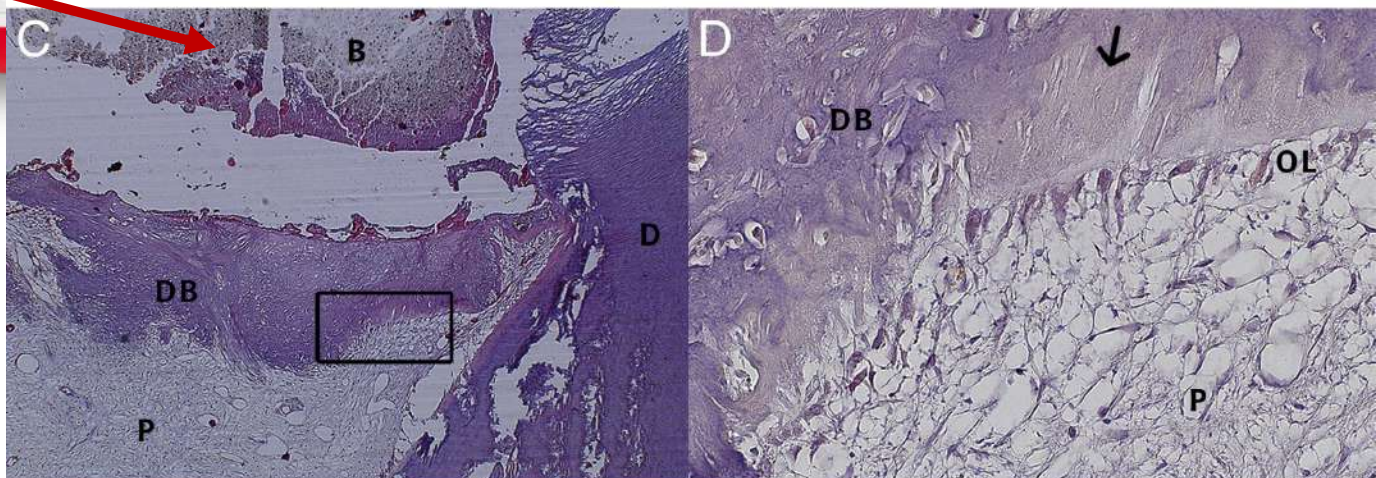
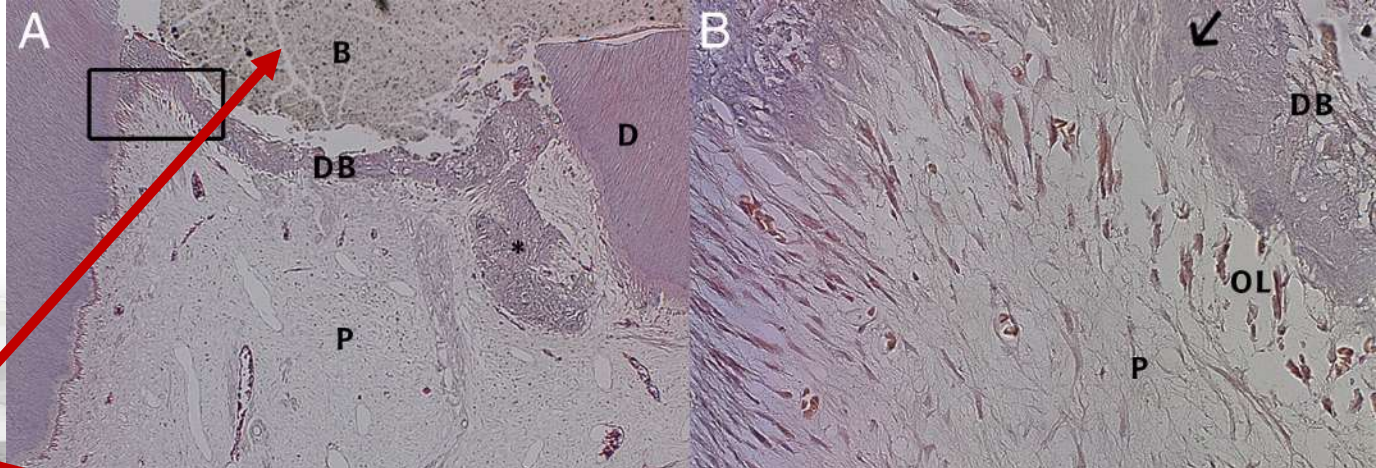
200x uvećanje

Reparativni terciarni dentin ("dentinski most")

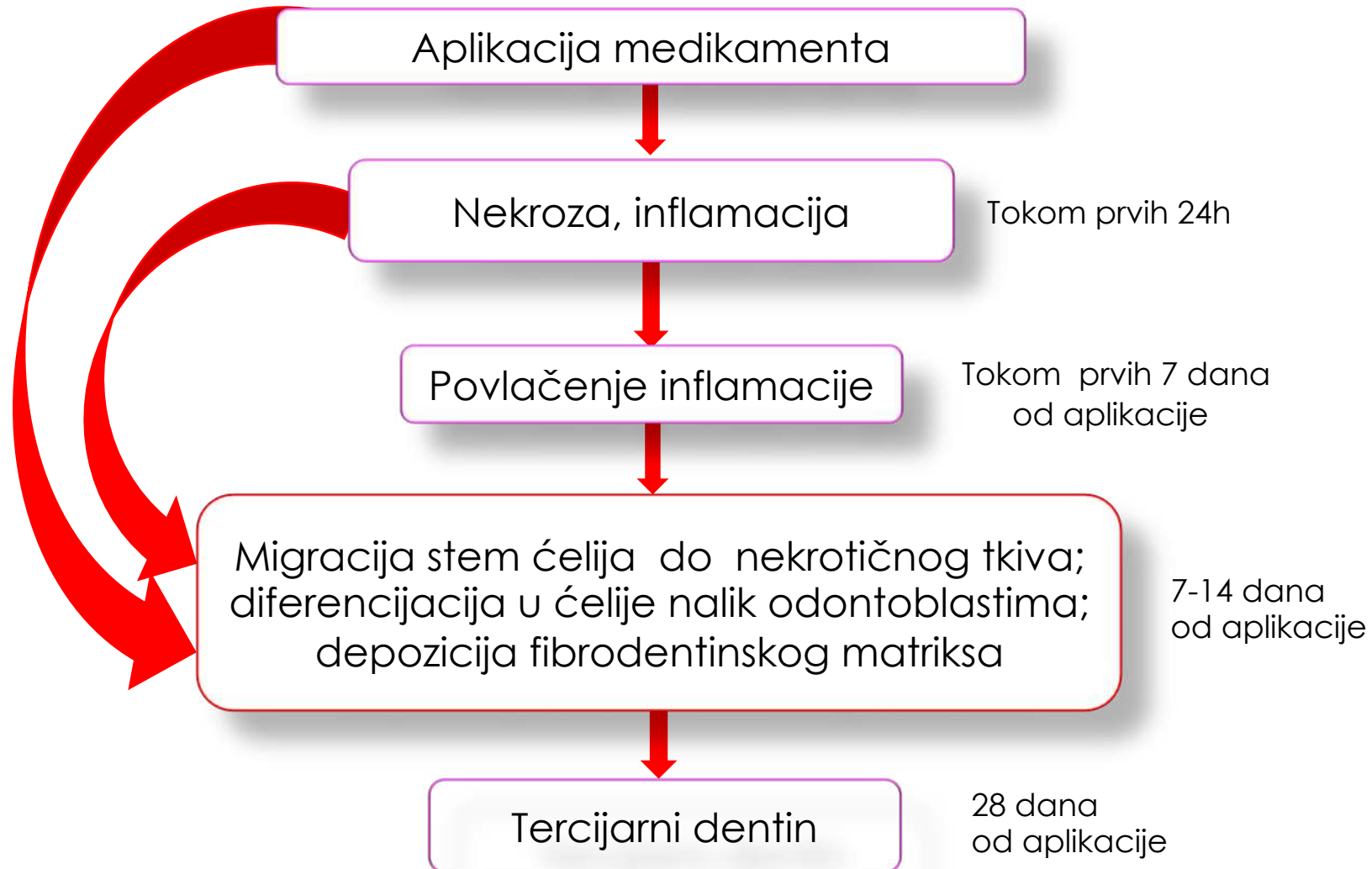
- Nastaje aktivnošću odontoblastima-sličnih ćelija (primarni odontoblasti uništeni; migracija i diferencijacija stem ćelija)
- Mogući tunelni defekti, ćelijske inkluzije, iregularna struktura
- Slabiji odbrambeni potencijal od primarnog i sekundarnog dentina



6 nedelja



ZARASTANJE PULPNE RANE = DIREKTNA STIMULACIJA DENTINOGENEZE



HVALA NA PAŽNJI

www.miletic.me/predavanja-srb

